Aus der Universitäts-Frauenklinik zu Marburg an der Lahn
Direktor: Geh. Med.-Rat Prof. Dr. med. E. Kehrer

Kongenitale Atresie der Ileocoecalgegend

Inaugural-Dissertation

zur Erlangung der Doktorwürde
in der gesamten Medizin
der Hohen Medizinischen Fakultät
der Philipps-Universität zu Marburg

vorgelegt von
Kurt Waller
aus Lübeck

Marburg a. d. Lahn 1936
Universitäts-Buchdruckerei Joh. Aug. Koch (Dr. C. Hitzeroth)

Angenommen am 18. Dezember 1936

Referent: Geheimrat Prof. Dr. Kehrer

Gedruckt mit Genehmigung der Medizinischen Fakultät

R. UNIV.
BIBLIOTHEEK
LEIDEN

Meinen lieben Eltern!

Den ersten Bericht über einen Darmverschluß mit Sitz im unteren Ileum gibt Morgagni (1751). Die nächsten Mitteilungen machten Lassus (1806), 2 Jahre später Hasselmann und Auberg (1808). In der ersten Hälfte des 19. Jahrhunderts waren die weiteren Veröffentlichungen über Atresien des Darmes bei Neugeborenen im allgemeinen spärlich; sie nahmen dagegen in der zweiten Hälfte und gegen Ausgang des 19. Jahrhunderts zu, wobei sich Geburtshelfer, Chirurgen und pathologische Anatomen in gleicher Weise mit den Mißbildungen beschäftigen. In dieser Zeitspanne erschienen die ersten Veröffentlichungen von Streubel (1859), Fiedler (1864), Theremin (1877), Silbermann (1881), Demme, Gaertner (1883), Kirchner (1886) und Küttner (1896), die zugleich eine einheitliche Erklärung für das Zustandekommen von Darmatresien zu geben versuchten. 1903 erschien eine ausführliche Arbeit von Kuliga, in der sich die bis dahin vorgekommenen Fälle von Dünndarmatresien — 180 an der Zahl — zusammengestellt finden. 1905 veröffentlichte Kreuter, auf den Forschungsergebnissen Tandlers fußend, seine Hypothese zur Genese der Dünndarmatresien. Das Jahr 1909 bringt umfassende Arbeiten von Chiachianowski und Glinski. Freilich brachten beide pathogenetisch nichts wesentlich Neues, sondern griffen auf die alten Hypothesen zurück. Dagegen trat Anders (1928) mit einer Arbeit hervor, welche die von Tandler-Kreuter ursächlich angesprochenen Vorgänge bei der Entstehung einer Atresie zum größten Teil bestätigte.

Die kongenitalen Dünndarmatresien, von denen im folgenden die Rede sein soll, sind Seltenheiten, zumal wenn man sie mit jenen des Mastdarms vergleicht. So fand Theremin innerhalb 11 Iahren unter 111 451 Kindern des Wiener Findelhauses nur zwei Fälle eines solchen Darmverschlusses. Im Findelhaus zu Petersburg, wo fast alle verstorbenen Kinder zur Sektion kamen, konnte man unter 150 000 Kindern 9 Fälle feststellen. Die 1927 veröffentlichte nordische Statistik der letzten 20 Jahre über angeborene Atresien, die Angaben von Jacubowitsch, Anders, Theremin, Steirt und Richter zusammenfaßt, vereinigt die Ergebnisse von insgesamt 477 000 Obduktionsfällen von Neugeborenen; unter ihnen waren nur 9 Fälle von Atresien des unteren Ileums. Müller fand bei Autopsien in der Kindererziehungsanstalt zu Moskau folgende Fälle:

Atresien des Duodenums	7
Atresien des Jejunums	5
Atresien des Ileums	11
Atresien des Dickdarms	13

Forßner fand bei der Untersuchung von 140 Fällen von Stenose und Atresien des Darms, die er aus der Literatur zusammengestellt hat, folgende Verteilung:

Atresien und Stenosen des Duodenums	46
Atresien und Stenosen des Jejunoileums	58
Atresien und Stenosen der Ileocoecalklappe	16
Atresien und Stenosen im Colon	14

Nach Kuliga's Zusammenstellung kamen unter 180 Fällen von Stenosen und Atresien im Darm

auf das Duodenum	46
auf das Jejunum	17
auf das Ileum	18
auf das Colon und die Gastroduodenalgrenze	20
auf die Valvula Bauhini	11

Die restlichen 68 Fälle zeigten anders geartete Defekte am Darm.

Poynter berechnete die Häufigkeit einer Darmatresie mit 1 : 20 000. Er fand an 401 aus der Literatur zusammengestellten Fällen folgende Verteilung auf den Darm:

Duodenum	134
Jejunum	60
Ileum und Coecum	101
Colon	39
Multiple Atresien	67

Von den Atresien, die sich im Ileum vorfanden, kamen die meisten etwa 3—12 cm oberhalb der Ileocoecalklappe, d. h. also in der Nähe der Abgangsstelle des Ductus omphalo-mesentericus, der Verbindung zwischen Nabel und Darmwand, vor.

Nimmt man alle angeführten Angaben zusammen, so ersieht man daraus, daß die angeborenen Atresien und Stenosen des entodermal angelegten Teiles des Darmkanals, d. h. des Tractus intestinalis ohne Mundbucht und Analregion, die Stellen der Darmanlage bevorzugen, die anatomisch und entwicklungsgeschichtlich von Bedeutung sind, z. B. das Duodenum, die Ileocoecalregion und das Sigma. Der Häufigkeit nach besteht folgende Staffelung: Duodenum, Ileum und Coecum, Jejunum.

Über die Pathogenese der kongenitalen Dünndarmatresien herrschen die mannigfaltigsten Auffassungen. In der Hauptsache wurden bis heute 12 verschiedene Hypothesen aufgestellt, wobei die älteste Lehre von Meckel aus dem Anfang des 19. Jahrhunderts noch nicht einmal mit eingerechnet ist. Diese Lehre, die auch noch Billard (1828) anerkannte, geht von der heute seitens der Embryologie als unrichtig erkannten Meinung aus, daß der Darm aus mehreren Einzelheiten entstehe und daß an der Stelle, an der eine Vereinigung zweier zusammengehöriger Darmabschnitte ausbleibe, sich später die Atresie ausbilde. Heute weiß man, daß das Darmrohr aus dem inneren Keimblatt als ein zusammenhängendes Rohr, das von der Mundbucht bis zum Schwanzdarm reicht, angelegt wird, und daß sich aus diesem Darmkanal durch Ausstülpungs- und Abschnürungsvorgänge die verschiedenen Organe des gastropulmonalen Systems entwickeln.

In der Pathologie der Atresie bzw. Stenose verdienen drei große Theoriegruppen besondere Erwähnung: Erstens diejenige, die mechanische Momente, zweitens jene, die fetal-entzündliche Faktoren, drittens diejenige, die embryonal-entwicklungsgeschichtliche Hemmungen als Ursache für die Mißbildung anschuldigt.

Mechanische Einwirkungen für die Entstehung von Dünndarmatresien sind von Küttner (1846) wohl zum erstenmal angenommen worden. Achsendrehung als Ursache hat Streubel (1859) in einem Fall von Atresie festgestellt. Da der Darm entwicklungsgeschichtlich eine Tendenz zu Drehungen und Knickungen zeigt, sieht 1891 auch Schlegel die Achsendrehung als ursächliches Moment an und versucht alle Atresieen auf sie zurückzuführen. Die Achsendrehung führt zur Strangulation, Abklemmung des Mesenteriums samt seinen Blutgefäßen, zur aseptischen Nekrose und schließlich zur Atresie bzw. Stenose an der abgeknickten Stelle. Nach Kreuter dagegen ist die Achsendrehung nichts primäres, sondern etwas sekundäres. Auch Kuliga, der in seiner Arbeit alle durch fetale Achsendrehung verursachten Fälle von angeborenen Dünndarmatresien kritisch betrachtet, sagt, ein einwandfreier Fall von fetaler Achsendrehung sei noch nicht gefunden und in den Fällen, wo die Achsendrehung um die Mesenterialachse angegeben wurde, sei sogar nachzuweisen, daß sie nicht intrauterin entstanden sei, geschweige zu den vorhandenen Atresien und Stenosen Veranlassung gegeben habe. Dazu kommt, daß die meisten Atresien und Stenosen an Stellen sind, die am wenigsten für Achsendrehung disponiert sind. So ist wohl das Duodenum mit seinem schmalen, sehr schnell sekundär verlöteten Mesenterium dem ursächlichen Faktor der Achsendrehung am seltensten zugängig.

Eine mechanische Ursache muß auch bei der Entstehung der Invagination während der Fetalzeit angenommen werden. Der eine Invagination bedingende Faktor ist in einer vermehrten und verstärkten Peristaltik zu suchen, wie Chiari es behauptet, oder in einem abnormen Zug des Ductus omphalo-mesentericus. Nur drei Fälle von Invagination sind beschrieben worden und zwar allemal in der Ileocoecalgegend. Chiari fand in einem Fall von Dünndarmatresie ein 3—4 cm langes und 3—4 mm dickes invaginiertes Darmstück, ein sog. Intussusceptum; zwischen dem abführenden Darmende und dem proximalen Blindsack bestand keinerlei Verbindung. Allerdings zeigte sich das Intussusceptum noch nicht nekrotisch, wie man eigentlich annehmen müßte, und wie es Braun (1902), Karpa (1900) in ihren Fällen von Invagination gefunden hatten, sondern stark bluthaltig. Im Falle Karpa bestand noch ein deutlicher Zusammenhang des Intussusceptums mit den einzelnen Schichten der Darmwand des abführenden Teiles.

Bei der Besprechung der mechanischen Entstehung ist auch des Dotterganges s. Ductus omphalo-mesentericus, bzw. des Meckelschen Divertikels, unter welchem Namen man den nach Verlust des Kontakts mit der Bauchwand zum Verschluß gekommenen Rest dieses Ductus versteht, zu gedenken. Die durch Darmatresie, bzw. ein Meckel'sches Divertikel hervorgerufenen Ileusverschlüsse sind in der Pathologie des Erwachsenen keine Seltenheiten; sie sind aber auch bei Neugeborenen beschrieben, als Beweis dafür, daß sie schon intrauterin zustande kommen können. Es handelt sich hierbei immer um Atresien und Stenosen im Bereich des Coecums und des angrenzenden untersten Abschnittes des Ileums, einige Zentimeter oberhalb der Valvula Bauhini. Die 8.—9. Woche der embryonalen Entwicklung stellt den teratogenetischen Terminationspunkt für Mißbildungen dar, die auf Grund der mangelhaften oder ausbleibenden Rückbildung des Ductus omphalo-mesentericus, dessen Ablösung normalerweise um diese Zeit erfolgt, entstehen können. Nach der Zusammenstellung von Zufallsbefunden von Meckel'schen Divertikeln, berechnete Anders einen Wert von 1,8 Prozent unter allen zur Sektion gelangten Leichen Erwachsener und Kinder, d. h. bei 18 330 Sektionen wurde in 199 Fällen der Befund der partiellen Persistenz des Dottergangs in Form des Meckel'schen Divertikels erhoben. Die nicht mehr mit der Darmwand in Verbindung stehenden Divertikel sind oft strangartig; sie können an einem beliebigen Punkt im Bauchraum, z. B. am Mesenterium oder am Darm selbst durch sekundäre Verklebung angeheftet sein. Durch diese Anheftung ist es möglich, daß der bindegewebige Strang, der den Rest des Meckel'schen Divertikels darstellt, zumal wenn noch eine sekundäre Umschlingung um den Darm dazu kommt, eine Stenose oder Atresie herbeiführt. Bei weiterem Wachstum der Darmabschnitte des Embryo

wird ein enorm starker Zug durch den persistierenden Strang auf den Darm ausgeübt, so daß es zu einer vollständigen Verlegung des Darmlumens kommen kann. Durch die Einstülpung eines Meckel'schen Divertikels in das Lumen des Darmes und sekundäre Verklebungen ist ebenfalls die Möglichkeit für eine Atresie gegeben.

Die Vertreter der Theorie, wonach die Entstehung der Atresien und Stenosen an irgend einer Darmstelle durch eine Enteritis während des fetalen Lebens hervorgerufen sein soll, sind Markwald, Ernst Fischer, Fanconi, Kuliga, Kirchner, Küttner u. a. Von der Mutter auf den Fetus übergegangene Infektionserreger hat man dafür angeschuldigt. Fanconi berichtete über zwei Fälle von Dünndarmatresien, bei denen er die Diagnose auf Enteritis histologisch durch Auffinden von Rundzelleninfiltraten, entzündlichem Granulationsgewebe und Verklebungsvorgängen der Schleimhaut nachweisen konnte. Die Anamnese der einen Mutter hatte eine während der Schwangerschaft überstandene Grippe ergeben.

Zu den fetalen Entzündungen im Bereich der Bauchorgane gehört auch noch die Peritonitis. Diese Entstehungsursache ist von Fiedler und Theremin behauptet worden. Fiedler glaubt an Hand von 29 aus der Literatur zusammengestellten Fällen, daß die Peritonitiden ohne Hinterlassung der gewöhnlichen Veränderungen ablaufen können, und daß sich eine Entzündung nur auf die später obliterierende Darmpartie beschränken könne. Theremin mißt den Residuen einer abgelaufenen Peritonitis, besonders den strangartig veränderten Peritonealbändern, eine ursächliche Bedeutung für die Bildung der fetal entstandenen Atresien zu. Auch Lues und Tuberkulose der Mutter hat man als Ursache der Atresie angenommen; doch dürfte das schon deshalb unwahrscheinlich sein, weil keine dieser Krankheiten bei den beschriebenen Atresien nachgewiesen werden konnten.

Als ein Wendepunkt in der Erkenntnis der ätiologischen Momente der Darmatresie und Stenosen muß die Tandler-Kreuter'sche Lehre bezeichnet werden. Nach Tandler kommt beim 30 Tage alten menschlichen Embryo im Duodenum vorübergehend ein Verschluß durch Epithelverklebung zustande, der sich mit dem 60. Tag der Embryonalentwicklung wieder löst. Schultze-Kölliker fanden grundsätzlich den gleichen Vorgang beim 8 Wochen alten menschlichen Embryo in der Speiseröhre, und zwar in Form von Epithelbrücken, zwischen denen 2—3 Lumina vorhanden waren. Da die Atresien des fertigen Darmes in allen Abschnitten: Oesophagus, Duodenum, Ileocoecalgegend und Colon die gleiche Grundform aufweisen, zieht Kreuter die Parallele zwischen den Atresien des Duodenums und denen der übrigen Darmabschnitte. Auch Anders stellte an einem etwa

20 mm langen menschlichen Embryo fest, daß es im Oesophagus zu einer Epithelzellenproliferation kommt; er konnte diese aber nur in den lateralen Abschnitten der Speiseröhre beobachten; hier hatte sie pseudo-divertikelartige Gebilde entstehen lassen. Er untersuchte die Epithelproliferation des menschlichen Oesophagus unter der Fragestellung, ob hierdurch die physiologische epitheliale Atresie bedingt wird, die Kreuter beschrieben hatte. Vergleichend anatomische Untersuchungen an Selachiern, Hühnchen und menschlichen Embryonen ließen Anders zu dem Ergebnis kommen, daß die Epithelproliferation bei den niederen Wirbeltieren konstant zu der beschriebenen Art des soliden Oesophagus führt, daß aber mit aufsteigender Entwicklung in der Tierreihe diese Zellproliferation in der Speiseröhre immer mehr reduziert wird, so daß sie sich beim menschlichen Embryo nur noch auf die lateralen Teile derselben beschränkt. Anders konnte die von Tandler und Kreuter beschriebene Epithelokklusion im Duodenum bestätigen, aber die von diesen angenommene Okklusion auch der übrigen Darmabschnitte trotz eingehender Untersuchung nicht finden. Man kann daher wohl nur im Duodenum von einer physiologischen Epithelokklusion sprechen. Ob unter gewissen, vielleicht pathologischen Bedingungen eine epitheliale Verklebung auch an anderen Darmabschnitten anzunehmen ist, weiß man noch nicht.

Ferner sind in der Literatur von Hammer und Wyß Fälle beschrieben, in denen das ursächliche Moment für die Entstehung einer Dünndarmocclusion in einer Hypertrophie der Kerkringschen Falten gesehen wurde. Diese von Valentin angeführten Fälle sind von Kuliga und Anders einer kritischen Würdigung unterzogen mit dem Ergebnis, daß die Schleimhautduplikaturen keine festen Einrichtungen darstellen, sondern sich nur an Stellen ausbilden, wo der Darm für eine gleichmäßige Auskleidung nicht genügend Platz hat.

Im folgenden Abschnitt werde ich über einen in der Universitäts-Frauenklinik Marburg/Lahn beobachteten Fall von Atresie der Ileocoecalgegend und anschließend über die aus der Literatur gesammelten Fälle berichten. Einbegriffen sind auch die kurz zitierten Beobachtungen, bei denen, wenn auch nicht mit voller Sicherheit, so doch mit Wahrscheinlichkeit, eine Atresie in dieser Gegend anzunehmen ist.

Eine 43jährige 9-para wurde mit kräftigen Wehen in die Marburger Klinik eingeliefert. Die Familienanamnese ergab nichts Besonderes. Von den 8 Kindern der Frau leben noch 6; 2 sind an Grippe gestorben. Bei der Geburt verläuft das Durchschneiden des Kopfes normal. Die Entwicklung der vorderen Schulter gelingt aber nicht; man denkt an eine innere Überdrehung und es wird der Kopf des Kindes auf die andere Seite (links) des Schenkels umgedreht. Obgleich jetzt beide Schultern erscheinen, ist das Kind nicht zu entwickeln. Man vermutet eine Mißbildung. Durch starken Zug läßt sich das

Bild 1

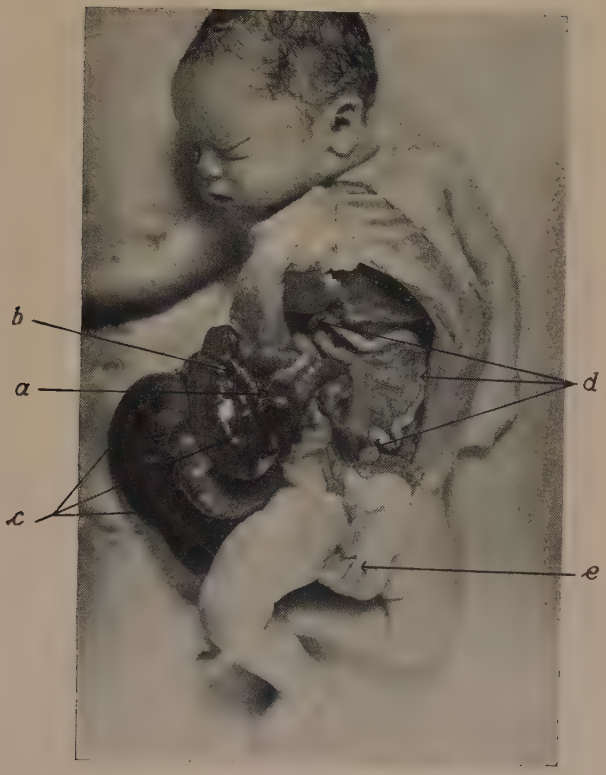

Bild 2

a) Stelle des Verschlusses
b) Rupturstelle
c) maximal aufgetriebene und durchblutete Dünndarmschlingen
d) Kollabierter Dickdarm
e) Hydrocele

Kind schließlich entwickeln; es zeigt sich, daß ein riesig aufgetriebener Bauch die Ursache des Geburtshindernisses gewesen ist. Das Kind atmet schlecht und stirbt nach 20 Minuten.

Autopsiebericht (s. Abb. 1 und 2): Nach Aufschneiden des Leibes trifft man auf reichlich dünnflüssiges Kindspech in der freien Bauchhöhle. Besonders die oberen Dünndarmschlingen sind stark gebläht und mit Mekonium gefüllt. Eine verhärtete Mekoniumsäule reicht vom Magen bis zur Valvula Bauhini. Das gesamte Colon ist kollabiert, hat nur die Dicke einer Stricknadel und enthält kein Mekonium; sein ascendierender Teil ist ringsum von Peritoneum bedeckt, liegt also rein intraperitoneal. Die Darmschlingen sind blauschwarz verfärbt. Im Mesenterium lassen sich Coagula palpatorisch nachweisen. Eine besonders stark blutig imbibierte Stelle des untersten Ileum zeigt eine ringförmige Rupturstelle; sie wird wahrscheinlich erst bei der forzierten Extraktion entstanden sein. Etwa 0,5 cm unterhalb des Verschlusses an der Ileocoecalklappe beginnt eine starke Einengung des ganzen Colons, die bis zum After reicht. Die Länge des Kindes betrug 53,5 cm, das Gewicht 4200 g. Als weitere Mißbildung zeigte sich beim Kind eine Hydrocele.

Fälle des Schrifttums.

Fall 1. Höhn. Spontangeburt des Kindes bis zur Schulter. Das aufgetriebene Abdomen stellte ein absolutes Geburtshindernis dar, deshalb Eröffnung des Bauches, danach Abfluß einer reichlichen Menge grüner Flüssigkeit. Autopsiebericht: Peritoneum und Eingeweide mit fibrinöser Membran überzogen und miteinander verwachsen. Perforationsstelle am untersten Ende des stark aufgetriebenen und mit Mekonium gefüllten Dünndarms. Die Ileocoecalklappe war stark verengt, nur für ganz dünne Sonde durchgängig. Der Dickdarm kollabiert und leer. Die Peritonitis war sekundär durch die Stauung entstanden. Strangartige Adhaesionen konnten nicht gefunden werden.

Fall 2. Gaupp. Kein Abgang von Mekonium bei einem äußerlich wohlgebildeten Mädchen einer Erstgebärenden. Die Einläufe blieben ohne Erfolg, das Kind erbrach seit dem 3. Tag eine stinkende braunrote Masse. Am 6. Tag war es sehr abgemagert, zeigte ikterische Hautfarbe, blaue livide Lippen, grämliche Züge und Augenverdrehung. Bauch gespannt und meteoristisch aufgetrieben. Exitus am 7. Tag unter den Erscheinungen des mechanischen Darmverschlusses. Autopsiebericht: Normale Lage der Organe, Gedärme und Peritoneum schmutzig-grau belegt, aber leicht abstreifbar. Am Ileum besonders starke Auftreibung und Injektion der Gefäße. Der Dickdarm war zu einem bandartigen Strang von weißlicher Farbe kollabiert. An der Valvula Bauhini war die Schleimhaut sowie das darunterliegende Zellgewebe hypertropisch entwickelt, derb und sehr resistent, das Lumen bis auf einen 1 mm breiten Spalt eingeengt. Schleimhaut oberhalb der Klappen dunkelrot, geschwollen und teilweise erweicht. Colon überall durchgängig.

Fall 3. Weiland. Gut entwickelter ausgetragener Knabe einer gesunden Mutter. Erbrach nach 24 Stunden bräunliche Flüssigkeit, später Erbrechen nach jeder Mahlzeit. Nach 48 Stunden Exitus unter Ileuserscheinungen. Autopsiebericht: Starke Ausdehnung des unteren Dünndarmabschnittes, Colon kollabiert, geringe Mengen farblosen Schleimes enthaltend. An der Ileocoecalklappe war die obere Lippe hypertrophisch und versperrte das Lumen in seinem ganzen Querschnitt. Dicht oberhalb vom Coecum begann das Quercolon ohne Kontinuitätsunterbrechung des Darmes, sodaß der aufsteigende Teil des Colons fehlte. Colon überall durchgängig.

Fall 4. Souter. Geburtsverlauf normal. Erbrechen schon in den ersten Stunden nach der Geburt. Hautfarbe ikterisch. Bauch aufgetrieben und gespannt. Kein Stuhlgang auf Einläufe. Temperatur subnormal. 60 Stunden nach Anlegung eines Anus praeternaturalis ist das Kind verstorben. Autopsie-

bericht: Bauchhöhle mit Mekonium und grauen schleimigen Massen angefüllt. Vor der Valvula Bauhini Auftreibung des Dünndarms zu einem großen Blindsack. Lumen des Coecum und Colon sehr eng, überall durchgängig. Das Coecum, das einen normalen Prozessus vermiformis hatte, zeigte außerdem einen Divertikel.

Fall 5. Bednar. 'Normaler Geburtsverlauf. Bald Erbrechen von Mekonium, tympanitische Auftreibung und Spannung des Unterleibs. Sichtbarwerden der Dünndarmperistaltik, keine Ausleerung durch die durchgängige Aftermündung, in welche die Bougies bis zur Hüft-Kreuzbeinknochenfuge eingeführt werden konnten. Fieber nicht vorhanden. Autopsiebericht: Totaler Verschluß der Ileocoecalklappenlippen, Vorbuchtung derselben zum abführenden Darmteil hin. Oberhalb dieses Verschlusses starke Ausdehnung des mit gelben und grünen Mekonium angefüllten untersten Dünndarmteils. Der nur zähen Schleim enthaltende Dickdarm hatte wurmförmig strangartige Gestalt.

Fall 6. Osiander. Das äußerlich wohlgebildete Mädchen begann wenige Stunden nach der Geburt wiederholt am Tage zu erbrechen, besonders stark nach Gaben von Abführmitteln. Auf Einläufe Abgang von kleinen weißen Klümpchen. Bauch gespannt und aufgetrieben. Am 4. Tag stärkere Auftreibung des blauverfärbten Bauches, leichte Zuckungen der Augen, Ansteigen der Pulszahl. Exitus am selben Tag. Autopsiebericht: Verwachsungen der brandigen Gedärme mit dem Peritoneum. Dünndarmschlingen enorm aufgetrieben, am stärksten im untersten Abschnitt. Verschluß des Dünndarms an der Ileocoecalklappe mit einer querverlaufenden transparenten und rötlichen Membran. Blasses Aussehen des sehr engen, aber durchgängigen Colons.

Fall 7. Colavecchio. Eltern beide luetisch krank. Mutter in der 4. Woche der Schwangerschaft mit Arsen behandelt, worauf starkes Erbrechen einsetzte. Erstes Kind nach 12 Stunden an unbekannter Ursache gestorben. Leichte Geburt des zweiten Kindes. Schon in den ersten Stunden nach der Geburt Erbrechen von Mekonium. Bauch etwas gespannt, keine sichtbaren peristaltischen Bewegungen. Auf Einläufe Abgang von schleimigen Massen. Urin dunkel gefärbt. Temperatur nicht erhöht. Zunahme der Bauchdeckenspannung in den folgenden Tagen. Durch eine Embolie in die Nebenniere trat am 3. Tag der Tod plötzlich ein. Autopsiebefund: Normale Organe. Keine Veränderungen am Skelett. Verschluß des Darmes in der Ileocoecalgegend durch Verlegung des Lumens durch die hypertrophische Valvula. Colon und Coecum stark strangartig kollabiert. In der Nebenniere befand sich ein großes Haematom.

Fall 8. Forßner. Bei ausgetragenem Knaben einer 4-para kein Abgang von Mekonium. Vom 2. Tag an Erbrechen, Zunahme der Bauchdeckenspannung. Am 4. Tag Operation. Exitus am selben Abend. Autopsiebefund: Peritoneum und Darm waren mit dünnem fibrinösen Exsudat überzogen, und fest miteinander verklebt, der unterste Teil des Ileums aufgetrieben, das Colon zusammengefallen. An der Stelle der Ileocoecalklappe Verschluß des Lumens durch eine 5 mm lange und ebenso breite Brücke aus festem Gewebe mit unregelmäßiger Anordnung der Muskulatur. Das Epithel endete auf beiden Seiten mit glatten Linien und setzte sich nicht in die Gewebsbrücke fort. 12 cm unterhalb hiervon fand sich noch eine Unterbrechung des Colons.

Fall 9. Forßner. Äußerlich wohlgebildetes und reifes Kind. Starb am 2. Tag. Die Obduktion ergibt, daß der unterste Teil des mit Mekonium angefüllten Dünndarms blind endet, beträchtlich erweitert und blutig imbibiert ist. Colon bleich, weiß, kollabiert und leer. Am Coecum keine Appendix. Am freien kaudalen Ende des Ileums ein kleiner vorbuchtender Anhang, auf den die Serosa mit einzelnen glatten Muskelfasern weitergeht. Die Schichten der Muscularis und Mucosa im Colon regelmäßig und glatt.

Fall 10. Desgranges cit. von Kreuter. Exitus des Kindes am 7. Tag nach der Geburt unter Ileuserscheinungen. Bei der Sektion stellte man eine Atresie an der Grenze, wo der Dünndarm in den Dickdarm übergeht, fest. Im aufgetriebenen Ileum Mekonium, im Colon weißer Schleim. Der Blinddarm glich einem fleischigen Knoten, der eine Sonde nicht durchließ. Colon strangartig kollabiert.

Fall 11. Kelburne. Eine Frau, die früher schon 4 gesunde Knaben geboren hatte, wurde hintereinander von 4 toten Mädchen entbunden. Die Autopsie ergibt sackartige mekoniumhaltige Ausdehnung des nur sehr kurzen, die ganze Bauchhöhle von der Leber bis zum Becken ausfüllenden Ileums. Magen und Duodenum von gewöhnlicher Gestalt und Größe, nicht abnorm gelagert. Coecum, Colon und Rektum in normaler Lage, leer und strangförmig. Aus dem Bericht ging nicht hervor, ob der sackartig aufgetriebene Teil den untersten Abschnitt des normalen Ileums entsprochen hatte.

Fall 12. Lucae. Abgemagertes, mit aufgetriebenem Bauch zur Welt gekommenes Kind. Lebte 20 Tage bei fortwährendem Erbrechen. Autopsiebericht: Verschluß und proximal daran magenartige Erweiterung des Ileums an der Abgangsstelle ins Coecum, an der Bauhini'schen Klappe. Colon verengt und in seinem Verlauf wellig. Beim Eintritt in das Becken endigte es blind.

Fall 13. Pretty. Unter Erbrechen und Ileuserscheinungen Exitus eines Neugeborenen am 7 Tag. Autopsiebericht: Blindsackförmige Auftreibung des untersten Ileumabschnittes, an dessen tiefstem Pol sich ein Divertikel von dem Umfang einer Fingerkuppe befand. Colon hatte die Dicke einer Stecknadel.

Fall 14. Horch cit. von Meckel. Bei der Sektion fand man eine Atresie an der Grenze von Dünn- und Dickdarm. Dünndarm aufgetrieben, enthält Gas und Mekonium. Colon leer.

Fall 15. Dohlhoff cit. von Gaertner. Der Knabe starb am 3. Tag nach der Geburt an den Erscheinungen eines Darmverschlusses. Bei der Sektion fand man einen Verschluß des Darmes an der Bauhini'schen Klappe. Dickdarm kollabiert, aber durchgängig.

Fall 16. Heyfelder cit. von Ammon. Man fand bei der Obduktion einer Kindesleiche eine Atresie an der Grenze von Ileum und Coecum. Processus vermiformis fehlte. Der Dickdarm war unvollständig.

Vorstehend sind außer den eindeutig klaren Fällen mit nur einer Atresie bzw. Stenose an der Ileocoecalklappe auch angeführt die Fälle von Forßner (1), Lucae, welche noch eine Atresie im Colon aufwiesen, und die nicht ganz einwandfreien Fälle von Forßner (2), Kelburne, Pretty und Heyfelder, bei denen das blindsackförmig erweiterte Ileumende nicht unbedingt als Anschlußstück an das Coecum gewertet werden konnte.

Diagnose der Atresien an der Ileocoecalklappe.

Die Tatsache, daß in der Literatur überhaupt nur erst 3 Fälle von angeborener Atresie des Darmtraktus beschrieben worden sind, in denen eine Heilung erzielt wurde, ließen Demmer darauf hinweisen, daß vor allem die richtige und rechtzeitige Diagnose von größter Wichtigkeit für den Erfolg chirurgischen Eingreifens

bleibt. Der Vergleich der Fälle läßt die Schwierigkeit deutlich daran erkennen, daß besonders der Darmverschluß in der Ileocoecalgegend sowie der tiefsitzenden Atresien mitunter relativ lange ohne ausgesprochen stürmische Symptome vertragen werden kann. Freilich wird fast in allen Fällen von Erbrechen, meist sogar von Mekoniumerbrechen berichtet. Spannung des Bauches und Auftreibung des Abdomens sind stets nachweisbar. Die meisten Kinder waren gut genährt und vollkommen normal ausgebildet, so daß weder aus der Konstitution noch aus begleitenden Mißbildungen ein Schluß auf das Leiden gezogen werden konnte. Fanconi beschreibt zwar zwei im Pathologischen Institut in Zürich zur Sektion gekommene Fälle von kongenitaler Duodenalstenose, die beide einen ausgesprochen mongoloiden Habitus darboten und von denen der eine Fall noch Zeichen einer gestörten Entwicklung wie Syndaktylie und Makroglossie zeigte. Jedoch ist ein solches Zusammentreffen so selten, daß man sich auf keinen Fall darauf verlassen darf, wie es Forßner und besonders Wünsche beachtet wissen wollen.

Da als warnendes Symptom bei allen Fällen meist schon in den ersten 24 Stunden das Erbrechen eintritt und wohl als frühestes Symptom angesehen werden kann, ist so schnell wie möglich nach der Stelle des vermutlichen Darmverschlusses zu fahnden. Dafür sind folgende Verfahren einzuschlagen:

1. Bougierung des Mastdarms mit weichem Katheter.
2. Der rektale Einlauf und die Messung der Kapazität des Dickdarms.
3. Der rektale Kontrastbreieinlauf.
4. Bei bisher negativem Untersuchungsergebnis Bariumfüllung des Magens durch Magensonde und Röntgenkontrolle.

Im Stadium des fortschreitenden Ileus mit ausgesprochenem Meteorismus und Peristaltik abzuwarten, hält Demmer für weit gefährlicher als die oben angegebenen Untersuchungen. Bei feststehender Diagnose oder bei Verdachtsmomenten für eine Atresie ist die Operation dringlichst angezeigt. Die Gefahr der Operation, die im Falle Demmer sogar eine Stunde post partum gut vertragen wurde, erscheint gegenüber der absoluten Lebensgefahr, in der sich die Kinder befinden, relativ gering. Differentialdiagnostisch sind Ileus, incarcerierte Hernie, Pylorospasmus und Enterospasmus in Betracht zu ziehen. Findet man galliges Erbrechen oder läßt sich chemisch im Erbrochenen Gallenfarbstoff nachweisen, so können wir die Diagnose Pylorospasmus ausschließen. Schärfer empfiehlt nicht nur an den organischen, sondern auch an den funktionell-spastischen Verschluß des Darmes

zu denken, und rät stets zuerst zu einer Atropinmedikation. Falls gegeben stellt sich dadurch bald die spastische Natur des Krankheitsbildes heraus. Eine Verwechslung mit Ileus oder incarcerierter Hernie fällt therapeutisch kaum ins Gewicht. Eine Heilung durch Operation ist bisher nur in 3 Fällen der Literatur beobachtet worden, und zwar von Fockens bei Atresia ilei, von Demmer bei Atresia ileocoecalis, von Ernst bei Atresia duodeni.

Zum Schluß ist es mir eine angenehme Pflicht, Herrn Geheimrat Professor Dr. E. Kehrer für die Überlassung des Themas und die Unterstützung bei Abfassung der Arbeit meinen Dank auszusprechen.

Literaturverzeichnis.

Es werden angeführt sämtliche in meiner Arbeit erwähnten Autoren und alle Arbeiten und Veröffentlichungen, die über das behandelte Thema erschienen sind. Ausführliche Literaturangaben auch über die dem Thema verwandten Abhandlungen sind bei Kuliga und Anders nachzulesen.

1. Ahlfeld: Zur Ätiologie der Darmdefekte und Atresia ani. Arch. Gynäk. 1873, Bd. 5, S. 230.
2. Ahlfeld: Mißbildungen des Menschen Bd. 1. S. 18.
3. Aldenhoven: Ein Beitrag zur Entstehung der angeborenen Dünndarmatresie (Festschrift der Frauenklinik Dresden). Arch. Gynäk. 1920, Bd. 112. S. 443.
4. Anders: Die Genese der angeborenen Stenosen und Atresien des menschlichen Darmkanals im Lichte der vergleichenden Entwicklungsgeschichte. Ergeb. d. Anat. u. Entwickl. 1925, Bd. 26.
5. Anders: Mißbildungsliteratur von 1914—1921. Zbl. f. allg. Path. 1923/24. Bd. 34.
6. Anders: Mißbildungsliteratur von 1922—1924. Zbl. f. allg. Path. 1927, Bd. 37.
7. Anders: Die Morphologie des Menschen und der Tiere. (Herausgeber Schwalbe und Gruber) 1928. S. 78.
8. Ammon v.: Angeborene chirurgische Krankheiten des Menschen. Berlin 1839, Bd. 2. S. 224.
9. Auberg: Über eine angeborene Trennung des Magens und Darmkanals in zwei Teile. Med. chirg. Zeitung 1808, Bd. 4. S. 269.
10. Bednar: Kongenitale Anomalien als Ursache von Darmverschluß. Brun's Beitr. z. klin. Chir. Bd. 137, H. 2
11. Bednar: Die Krankheiten des Neugeborenen und des Säuglings. Bd. I, S. 123.
12. Birnbaum: Klinik der Mißbildung und kongenitalen Erkrankungen des Foetus. Berlin 1908.
13. Bräuning: Entwicklungsstörungen des Darms als Ursache von Darmverschluß. Deutsch. Zeitschr. f. Chir. 1922, Bd. 176, S. 229.
14. Borron, M.: Mißbildungen bei Bestehen des Ductus omphalomesentericus. Zbl. f. allg. Path. Bd. 32, S. 447.
15. Braun, H.: Über angeborenen Verschluß des Dünndarms bei Neugeborenen und seine operative Behandlung. Brun's Beitr. z. klin. Chir. 1902, Bd. 34, S. 993.
16. Brödelet: Atresie am Übergang vom Coecum ins Colon. Schmidts Jahrb. d. Med. Bd. 83, S. 281.
17. Chiari: Über eine intrauterin entstandene und von Darmatresie gefolgte Intussusception des Ileums. Prager Med. Wschr. 1888, Nr. 37.
18. Colaveccio, A.: Trepia délla valvola ileocoecale e apoplessia délla sürrendi in neonto. Clin. ostetr. 1932, Bd. 34, S. 580.
19. Davis and Pynter: 192 Fälle von kongenitaler Darmokklusion zwischen Pylorus und Anus. Surg. Gynecol. a. obstetr. 1922, Bd. 34.
20. Demmer: Atresie ilei-resectio ileocoecalis. Heilung. Arch. f. klin. Chir. Bd. 147, S. 474.
21. Desgranges: Journal de Medicine, Chirurgie et Pharmacie par MM. Corvisart etc. Tom 10, Thermidor. cit bei Meckel.

22. Dohlhoff: Preußische Vereins-Zeitung 1838, S. 196, cit. von Gaertner im Jahrbuch f. Kinderheilkunde, 1883, Bd. 20, S. 414.
23. Fanconi, G.: Fünf Fälle von angeborenem Darmverschluß. Inaug.-Diss. Zürich 1920.
24. Fiedler: Zweifache Atresie des Ileums. Arch. f. Heilkunde 1864, Bd. 5, S. 78.
25. Fockens, P.: Ein operativ geheilter Fall von kongenitaler Dünndarmatresie. Zbl. f. Chir. 1911, H. 15.
26. Forßner, Hj.,: Über pathologische Anatomie und Ätologie der angeborenen Darm- und Oesophagus-Atresien, nebst einer Studie über die früheste Entwicklung des Darmkanals. Nord. med. Achriv. 1906, Abt. 1, Nr. 20.
27. Forßner, Hj.,: Die angeborenen Darm- und Oesophagus-Atresien. Anat. Hefte 1907, Nr. 102, S. 1—164.
28. Forßner, Hj.: Ein neuer Beitrag zur Pathogenese der angeborenen Darmatresien. Zbl. f. Chir. 1913, Bd. 40, S. 193.
29. Gaupp: Atresie an der Bauhini'schen Klappe durch Hypertrophie derselben. Württembergisches Correspondenzblatt, Bd. 36, S. 240.
30. Gaertner, F.: Multiple Atresien und Stenosen des Darms bei einem neugeborenen Knaben. Jahrb. f. Kinderheilk. 1883, Bd. 20, S. 403
31. Gray: Invagination of Meckels diverticulum Americ. J. of. Surg. 1908. Ref. Zbl. f. Chir. 1909, S. 264.
32. Hallsten, O. Th.: Bidrag till känndomen om den kongenitaler tunntarmsatresien, belyst genom ett operat. fall. Hygiea 1923, Bd. 85, H. 20. Zbl. f Chir. 1924, Nr. 36, S. 178.
33. Hasselmann: De ani intestinorumque atresia, Utrecht 1908.
34. Henrich: Innere Verwachsungen des gewundenen Darms bei einem neugeborenen Kinde. Carpers Wochenschrift 1850, Nr. 52, S. 817. Ref. Schmidts Jahrb. Bd. 69.
35. Hens, E.: Über Atresia congenita und ihre chirurgische Behandlung. Inaug.-Diss. 1931.
36. Hoehn, F. J.: Zwei Fälle von angeborener Atresie des Duodenums und Stenose der Ileocoecalklappe. Inaug.-Diss. Würzburg 1919.
37. Horch: Ephemerides academiae, caesareo, Leopodinae-Centuria 3, a. 3. S. 188. cit. bei Meckel.
38. Jacoby: Berl. klin. Wschr. 1875. Bd. 12.
39. Kabisch, A.: Ein kasunistischer Beitrag zur Frage der kongenitalen Dünndarmatresien. Inaug.-Diss. Berlin 1927.
40. Karpa: Zwei Fälle von Dünndarmatresie. Virchows Arch. 1906, Bd. 185, S. 208.
41. Keibel: Ist der angeb. Verschluß des Dünndarms am Übergang in den Dickdarm eine Hemmungsbildung? Anat. Anz. 1897, Bd. 13, S. 389.
42. Kelburne, K.: Angeborene Mißbildungen verschiedener Teile des Verdauungskanals. Monthly Journal 1854, Ref. Schmidts Jahrb. Bd. 87, S. 21.
43. Kirchner: Atresie im Anfangsteil des Jejunums bei neugeborenen Kindern infolge intrauteriner Enteritis und Peritonitis. Berl. klin. Wschr. 1886, Nr. 27.
44. Kleinschmidt: Fall von kongenitalem Darmverschluß. Dtsch. med. Wschr. 1920, H. 43.
45. Kreuter: Die angeb. Verschließungen und Verengerungen des Darmkanals im Lichte der Entwicklungsgeschichte. Dtsch. Ztschr. f. Chir. 1905, Bd. 79, S. 124.
46. Kreuter: Die angeborenen Verengerungen und Verschließungen des Darmkanals im Lichte der Entwicklungsgeschichte. Habilitationsschrift Erlangen 1905.
47. Kuliga: Zur Genese der kongenitalen Dünndarm-Atresien und Stenosen. Zieglers Beitr. 1903, Bd. 33, S. 481.

48. Küttner: Fall von Dünndarmatresie bei einem Neugeborenen. Virch. Arch. 1872, Bd. 54, S. 34.
49. Landau: Kongenitaler Darmverschluß infolge Atresie des Ileums. Dtsch. med. Wschr. 1920, S. 1195.
50. Lassus: Pathologie chirurgicale, 1806.
51. Levy, E.: Kongenitale Atresie des Ileums. Zbl. Gynäk. 1921, Jg. 45, Nr. 20.
52. Lilienfeld: Zur Kasuistik der angeborenen Mißbildungen des Dünndarms. Dtsch. Ztschr. f Chir. 1902, Bd. 62, S. 617.
53. Laessing, F. A.: Über die Ursachen der angeb. Dünndarmatresien an Hand eigener Versuche. Inaug.-Diss. Stuttgart 1932.
54. Löhr: Klinik des Meckel'schen Divertikels. Dtsch. Ztschr. f. Chir. Bd. 186, H. 3—4.
55. Lucae: Atresie und magenartige Erweiterung des Ileums in der Gegend der Bauhini'schen Klappe. Ref. Schmidt Jahrb. Bd. 88, S. 279.
56. Lassus: Pathologie chirurgicale. Paris 1806. Ref. von Fiedler in Arch. f. Heilk. Bd. 5.
57. Markwald: Ein Fall von Atresia oesophagie duodeni, recti, kongenita. Münch. med. Wschr. 1894, Jg. 41, S. 265.
58. Meckel: Handburch der Pathologie und Pathologischen Anatomie. Leipzig 1812, Bd. 3.
59. Morgangi: De sedibus et causis morborum. 1751.
60. Osiander: Neue Denkwürdigkeiten für Geburtshelfer. Göttingen 1797. S. 171.
61. Pretty: Medicinal Times et Gazette. 1854. Febr. Ref. Schmidts Jahrb. Bd. 83, S. 281.
62. Zur Kasuistik des angeb. Nabelschnurbruches. Münch. med. Wschr. 1907, S. 1679.
63. Roth: Mißbildungen im Bereich des Ductus omphalo-mesentericus. Virch. Arch. 1881, Bd. 86, S. 371.
64. Schwanz, F.: Ist der angeb. Verschluß des Dünndarms am Übergang in den Dickdarm eine Hemmungsbildung? Ant. Anz. 1897, Bd. 13, S. 269.
65. Schottelius: Kasuistische Mitteilungen aus dem Pathologischen Institut zu Marburg. Kassel 1881.
66. Seißner: Über einen seltenen Fall von partiellem Darmdefekt. Zbl. f. allg. Pathol. Festschrift f. b. b. Schmidt 1923.
67. Silbermann: Über Bauchfellentzündung Neugeborener. Jahrb. f. Kinderheilk. 1881, Bd. 17, S. 420.
68. Souter: Case of congenital absence of continuity between the small, and the large intestine. Brit. med. Journ. 1904, Vo 12, S. 1512.
69. Tandler, J.: Über die Entwicklung des menschlichen Duodenums in früheren Embryonalstadien. Verh. d. Anat. Gesellschaft, 14. Versammlung zu Pavia. Ergänzungsheft des Anat. Anz. Bd. 18, S. 34 ff.
70. Theremin: Über kong. Okklusionen des Dünndarms. Dtsch. Ztschr. f. Chir. 1877, Bd. 8, S. 34.
71. Turner: Meckels Divertikel and its pathology. Ref. Zbl. f. Chir. 1907, S. 244.
72. Veszprémi: Einige Fälle von angeb. Darmverschluß. Zieglers Beitr. z. Pathol. Anat. u. allg. Pathol. Bd. 60, S. 915.
73. Weiland: A case congenital occlusion of the colon of the ileocoecal valvo. Med. News 1896, Nr. 2. Ref. Zbl. f. Chir. 1897, Bd. 21.

Lebenslauf.

Am 9. August 1911 wurde ich als Sohn des Kaufmanns Heinrich Waller und seiner Ehefrau Ida, geb. Stamer zu Lübeck geboren. Am 1. April 1918 trat ich in die Unter-Septima des Katharineums zu Lübeck ein. Ostern 1931 verließ ich diese Schule mit dem Zeugnis der Reife. Von April 1931 ab studierte ich in Marburg (Lahn), im Wintersemester 1931/32 in München, im Sommersemester 1932 in Rostock, im Wintersemester 1932/33 und im Sommersemester 1933 in Leipzig, wo ich am 28. Juli 1933 mein Physikum bestand. Das folgende 1. klinische Semester studierte ich in Berlin, tauschte dann im Sommersemester 1934 mit Königsberg und kehrte im Wintersemester 1934/35 nach Marburg zurück, wo ich das Studium im Wintersemester 1936/37 mit dem Staatsexamen abschloß.

Meine klinischen Lehrer waren:

in Berlin: v. Bergmann, Fischer, Rößle, Sauerbruch, v. Verschuer;

in Königsberg: Aßmann, Laewen, Laubmann, Kaiserling;

in Marburg: Baur, Becher, Boeminghaus, Freudenberg, Eimer, Grüter, Kehrer, Kestermann, Klapp, Klewitz, Kretschmar, Nauck, Neumann, Pfannenstiel, Ruete, Schwenkenbecher, Uffenorde, Versé.